

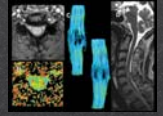
SELTENE URSACHEN DER VERTEBROSTENOSE

Dr. Michael Matzner
Universitätsklinik für Orthopädie Wien



DIAGNOSE-ALGORHYTHMUS

- IDEM ZUR ALLGEMEINEN DIAGNOSTIK
- ev CT
- ev MR Messungen
 - Spectroscopie Fibre tracking etc



Dr. Michael Matzner

Extradurale Diagnosen

- DISH diffuse skeletal hyperostosis M.Forstier-Ott
- epidurale Lipomatose
- kleiner Spinalkanal
- kurze Pedikel (short pedicle syndrome)
- M.Paget
- Achondroplasie
- Gichttophi

Dr. Michael Matzner

DISH

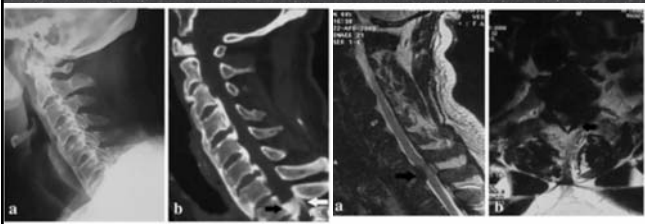
diffuse idiopathische skeletale Hyperostose

- in Japan stark vertreten
- spinal v.a cervical auffällig
- kann jedes Ligament betreffen
- Diagnose: klass. Wege
- Therapie: operativ

Dr. Michael Matzner

DISH

- 44a , m
- Befall Vorderes Längsband und Flavum



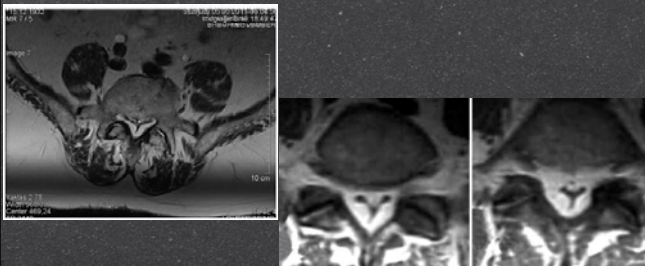
EPIDURALE LIPOMATOSE

- weltweit
- Faktoren:
 - morbide Adipositas
 - Hochdosis Dauercortison TH
- kann jeden spinale Abschnitt betreffen
- Diagnose: klass. Wege
- Therapie: operativ

Dr. Michael Matzner

EPIDURALE LIPOMATOSE

absolute Stenose

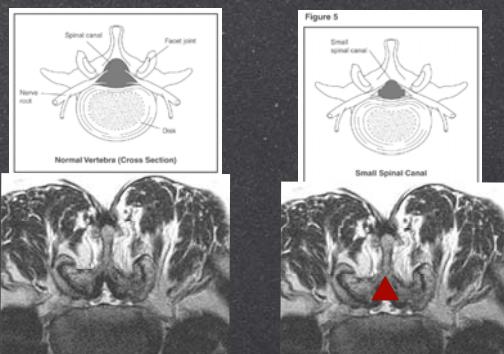


Kleiner Spinalkanal

- ähnlich short pedicle
- congenital
- Verdickung / Verplumpung der Lamina
- Diagnose: klass. Wege
- Therapie: operativ

Dr. Michael Matzner

Kleiner Spinalkanal

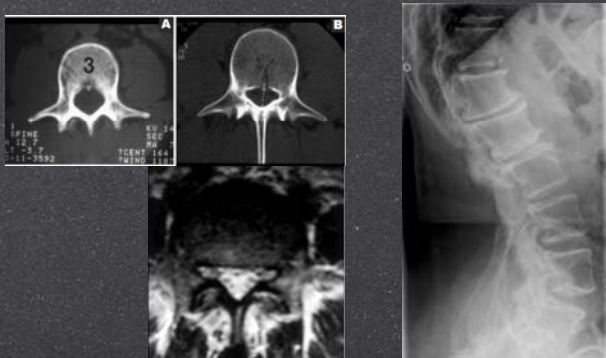

Short Pedicle Syndrom

- weltweit, fragl. finnisch-ugrisch assoz
- spinal v.a lumbal auffällig
- leider keine Formel zur Berechnung
- Diagnose: klass. Wege
- Therapie: operativ

Dr. Michael Matzner

Short Pedicle Syndrom



M. Paget

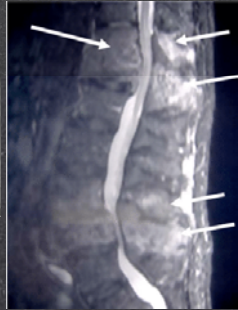
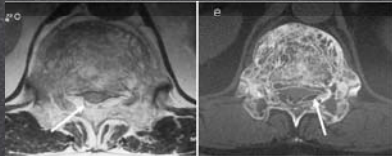
- Knochenumbauörung
- keine Prädikeltionsstelle
- kann jeden Knochen betreffen
- Diagnose: klass. Wege CT !!! + Szinti
- Therapie: operativ + medikamentös

(Bisphosphonate)

Dr. Michael Matzner

M. Paget

59 a, m



Dr. Michael Matzner

Achondroplasie

- congenitale Wachstumsstörung
- Zwergwuchs
- spinal alle Abschnitte
- Diagnose: klass. Wege
- Therapie: operativ

Dr. Michael Matzner

Achondroplasie

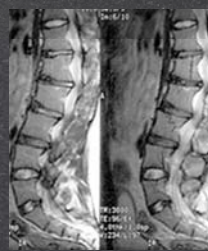- congenitale Wachstumsstörung
- Zwergwuchs
- spinal alle Abschnitte
- Diagnose: klass. Wege
- Therapie: operativ

CAVE: schon im Kindes- / Jugendalter symptomatisch

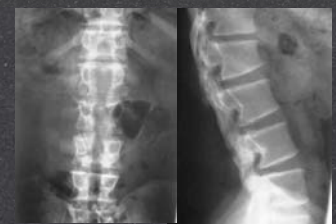Dr. Michael Matzner

Achondroplasie

21 a, m



St.p. Laminektomie



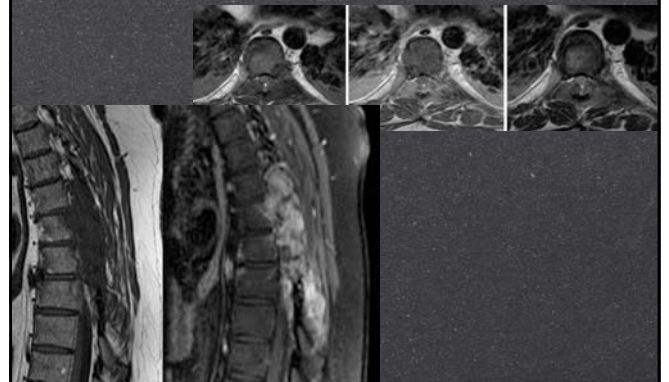
Dr. Michael Matzner

Gicht

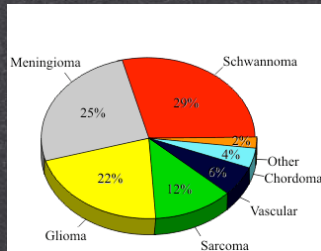
- Volkskrankheit !
- spinal jeder Abschnitt
- meist andere Gelenke ebenso
- Diagnose: klass. Wege + Biopsie
- Therapie: operativ, wenn akut
- kann Spondylitis imitieren

Dr. Michael Matzner

Gicht



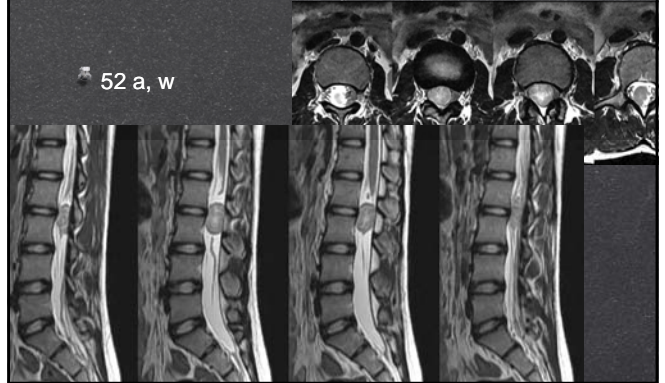
Intradurale Extramedulläre Raumforderung



Dr. Michael Matzner

Meningom

52 a, w

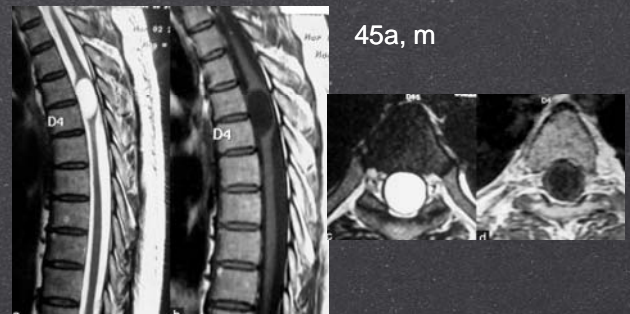

Intramedulläre Raumforderung

- Zysten und Syrx
- Ependymom
- Astrozytom
- Oligodendrogliom
- Hämangioblastom
- Teratom
- Metastasen

Arachnoidalzyste

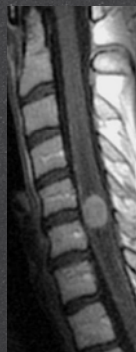45a, m



Dr. Michael Matzner

Mamma Metastase

- 54 a, w
- N. Mammae seit Jahren
- bekannte viszerale Metastasen



Dr. Michael Matzner

DANKE

matzner@inca.at

